Boletín Informativo No. 10

Comité Editorial

Doctor
Carlos Enrique Martínez
Subgerente
Subgerencia de Prestaciones en Salud

Doctor Juan Roberto Morales Castillo
Jefe de Departamento de Servicios Médicos Centrales

Doctora Antonia Carolina Magaña Magaña
Jefe de Departamento de Medicina Preventiva

Doctor Luis Miguel Tórtola Palacios Jefe de Departamento Medico de Servicios Técnicos.

Dr. Msc. José F. Ortíz Alvarado
Asistente de Dirección
Epidemiólogo

Para mayor información dirigirse a:
Subgerencia de Prestaciones en Salud
Teléfono 24121224 Ext. 1611, 1603.
Fax: 24121443
carlos.martinez@igssgt.org

Departamento Médico de Servicios Centrales
Teléfono: 24121224, Ext 1617 y 1636
jmorales@igssgt.org

Departamento de Medicina Preventiva Departamento de Medicina Preventiva
Teléfono y Fax: 24121224, Ext. 1629, 1628, 1631

Departamento Médico de Servicios Técnicos
Teléfono 24121224, Ext. 1619 y 1620
Fax: 24121448
cmagana@igssgt.org

HALLAZAGOS RADIOGRAFICOS EN CASOS DE INFLUENZA AH1N1

Los estudios radiográficos son un examen médico no invasivo que permite la visualización de los órganos internos de la región examinada. La toma de estas imágenes supone la exposición del cuerpo a una dosis de radiación ionizante, que permite la reproducción de imágenes del interior del cuerpo.

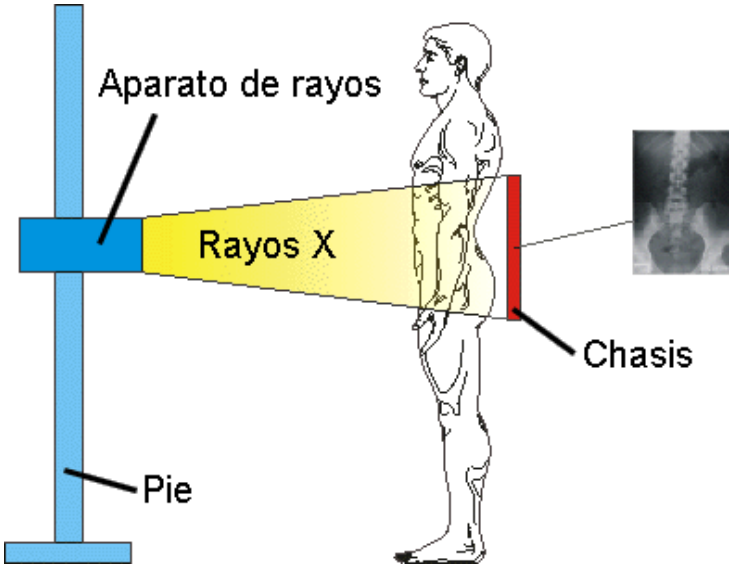

Los estudios realizados a la región torácica (Rayos X de tórax), permiten evaluar lo siguiente:

- Corazón
- Pulmones
- Vías respiratorias
- Vasos sanguíneos Hueso de la columna

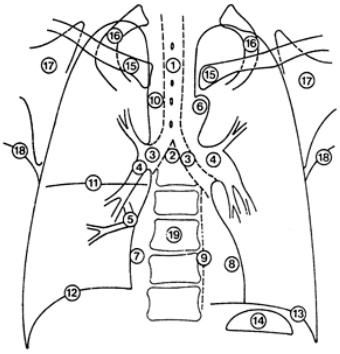

Radiografía póstero-anterior normal.1. Tráquea. 2. Carina traqueal. 3. Bronquios principales. 4. Arterias pulmonares y ramas principales. 5. Venas pulmonares. 6. Botón aórtico. 7. Aurícula derecha. 8. Ventrículo izquierdo. 9. Aorta descendente. 10. Vena cava superior. 11. Cisura menor. 12. Diafragma derecho. 13. Diafragma izquierdo. 14. Burbuja gástrica. 15. Clavículas. 16. 1ª costilla. 17. Escápula. 18. Pliegues axilares.

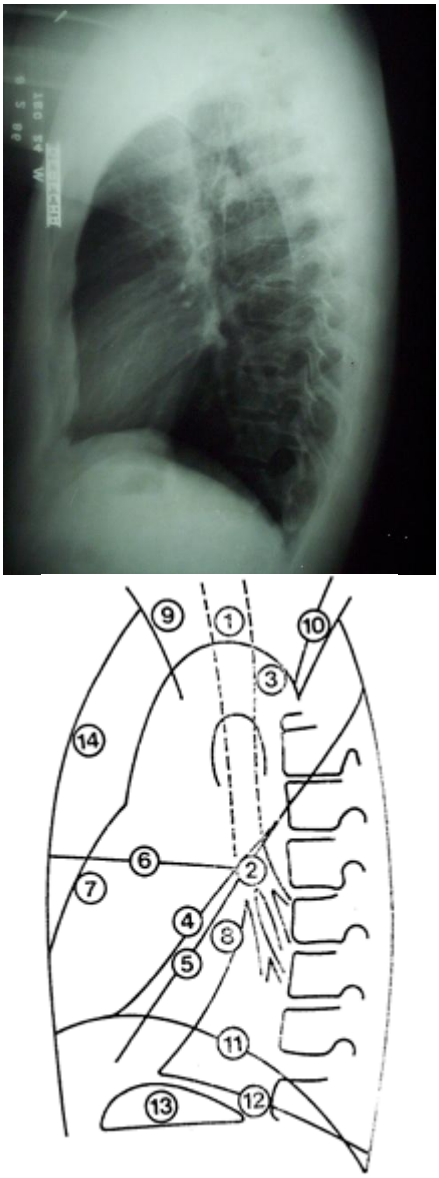

Radiografía lateral normal. 1. Tráquea. 2. Hilio. 3. Aorta. 4. Cisura mayor derecha. 5. Cisura mayor izquierda. 6. Cisura menor. 7. Ventrículo derecho. 8. Aurícula izquierda. 9. Vasos braquio-cefálicos. 10. Escápula. 11. Diafragma derecho. 12. Diafragma izquierdo. 13. Burbuja gástrica.

Todo estudio radiológico en esencia es un servicio para el apoyo del clínico, considerando que a la fecha, sigue siendo del acto médico, la anamnesis y la exploración física, lo que brinda hasta un 70% del diagnóstico del paciente.

En los pacientes que se sospecha cursan un cuadro compatible con Influenza AH1N1, es oportuno realizar un estudio radiográfico en las siguientes situaciones y de acuerdo al criterio médico de quien realiza la evaluación del paciente:

1. Cuando existen signos/síntomas de compromiso de la vía área respiratoria (complicaciones respiratorias)

2. Sospecha de sobreinfección bacteriana

3. Cuando existan otras patologías concomitantes que ameriten un estudio radiográfico

4. Seguimiento de la evolución de casos en particular

Es importante mencionar que los estudios radiográficos de tórax en pacientes con casos “sospechosos” o “confirmados” de Influenza AH1N1, **no** sirven para hacer diagnóstico de esta enfermedad.

Hallazgos radiográficos

Los hallazgos radiográficos reflejan los cambios anatómicos en los tejidos, mismos que son variados. Por esta razón, se pueden dividir conforme las formas anatómicas afectadas:

Tipo	Hallazgos
Peri bronquial	Densidades desde el hilio siguiendo el patrón de marcas vasculares, limitado a un segmento, varios lóbulos, exudado alveolar puede producir densidades en parches o lineares, esta es la neumonía intersticial que puede producir un patrón diseminado reticular.
Bronco neumónico	Densidades son pobremente definidas y diseminadas en cualquier lóbulo o segmento, puede ser bilateral.
Segmental o lobar	Densidad homogénea representando consolidación en un segmento, varios segmentos o un lóbulo, apariencia similar a la neumonía lobar o por neumococo, que probablemente representa edema hemorrágico que puede involucrar un lóbulo o segmento.
Extensiva	Neumonía severa, puede ocurrir en distribución perihiliar simulando edema pulmonar, con frecuencia asociado con derrame pleural y con frecuencia bilateral.
Tipo miliar	Nódulos diseminados, pequeños, pobremente definidos, distribuidos en ambos pulmones, pacientes agudamente mal y normalmente mueren, conglomeración de infiltrados miliares pueden ocurrir y formar grandes densidades caso de varicela.
Exudados pleurales	Puede ser predominante hallazgo de la enfermedad, puede haber involucramiento con derrame pericardio.

Mecanismo fisiopatológico de los hallazgos radiográficos

Uno o más de esos tipos anatómicos pueden estar presentes en un paciente, hay una tendencia de la enfermedad a aclarar en un área y diseminarse a otra con frecuencia en el pulmón opuesto. Atelectasias son con frecuencia producidas por obstrucción bronquial, y son con frecuencia lobulares y focales, neumatocele puede surgir por obstrucción de tipo válvula, y debe ser diferenciada del

absceso. Resolución es lenta y es común a ver persistentes lesiones radiográficas después que los datos clínicos han desaparecido, ocasionalmente el retardo es prolongado, semanas.

Las atelectasias pueden quedar a manera de lesiones cicatrízales persistentemente.

Debe enfatizarse con respecto a la clínica de neumonías en general que son importantes tanto los signos como los síntomas, estos últimos se subestiman frecuentemente, en un estudio, se estudiaron 402 radiografías de pacientes con infecciones del tracto respiratorio, en estos se diagnosticaron 20 neumonías por radiografía de tórax, los médicos diagnosticaron neumonía en 7 de esos en base a la historia y examen físico solamente, y en 22 pacientes con radiografías normales. (Diagnosis of pneumonia in adults in general practice, doi: 10.3109/02813439209014066, depto de medicina, clínica de tórax hospital universitario de tromses, noruega.) sept 1992.

Cambios patológicos que determinan las manifestaciones radiológicas

Debido a la proliferación y necrosis de células epiteliales que tapizan el tracto respiratorio, los cambios iniciales consisten en destrucción de epitelio bronquial, incluyendo células ciliadas, y células secretoras glandulares de mucosas bronquiales, por lo que la necrosis de las células superficiales expone la capa basal. Las paredes bronquiales se edematizan y son infiltradas con linfocitos; este edema e inflamación se extienden dentro de tejidos peri-bronquiales y alveolos, los cuales son infiltrados con células mononucleares. Estos cambios se extienden a los bronquiolos respiratorios y ductos alveolares, y pueden ser asociados con trombosis capilar, necrosis, formación de aneurisma y hemorragia además a los cambios en las vías aéreas; los alveolos se llenan con edema líquido, células sanguíneas, fibrina, células mononucleares y en muchos casos membranas hialinas.

La infección del epitelio respiratorio produce replicación viral en 4-6 horas y el desarrollo de síntomas consistentes en fiebre, secreción e inflamación nasal, dolor de garganta, mialgias, cefaleas, malestar y tos en 18 a 72 horas. (ajr 2003. 181:507-511)

El exudado es más intersticial que en neumonías bacterianas, pero el exudado alveolar contiene menos células y más liquido que en el tipo bacteriano; puede estar presente, hay retardo en el aparecimiento de densidades pulmonares en radiografía en 2-3 días.

LA NEUMONÌA COMUNMENTE ES LIGERA, PERO PUEDE SER FATAL EN 24 HORAS DESPUES DE SU INICIO.

La neumonía es una complicación de la influenza, generalmente del grupo A. Con frecuencia es localizada y su severidad es de ligera a moderada, aunque a veces llega a ser fatal. En cerca de un tercio de los casos de neumonía severa, la enfermedad se desarrolla abruptamente en aparentemente personas saludables, pero la mayoría tiene factores predisponentes: tales como estenosis mitral de origen reumático, embarazo, bronquitis crónica, diabetes o nefrosis, entre otros. En niños las radiografía pueden mostrar atelectasias o infiltrados en 10 % (Nelson).

El patrón radiográfico varía dependiendo de la virulencia del organismo, la resistencia del hospedero y la presencia o ausencia de sobre infección, si existe involucramiento local o general.

El local se presenta en forma de consolidación segmentar que puede ser homogénea o en parches, más comúnmente en los lóbulos inferiores y puede ser unilateral o bilateral.

Radiográficamente hay enfermedad difusa en parches de las vías aéreas simulando edema pulmonar.

El siguiente cuadro, resume los datos que ayudan a diferenciar radiológicamente las neumonías según su origen bacteriano o viral:

HALLAZGO	VIRAL	BACTERIANA
Tiempo de aparición de datos radiológicos en relación a datos clínicos	Tardío	Temprano
Diafragma	Normal	Elevado
Derrames pleurales	No, rara vez	Si
Involucramiento	Bilateral y extenso	Unilateral y localizado.
Distribución	En más de un lóbulo inclusive del lado opuesto	Unilateral y lobular
Conducta	Puede aparecer en un lado y desaparecer en otro lado	Estable en localización
Compromiso anatómico	Parenquimatoso y bronco vascular	Parenquimatoso
Apariencia radiológica al inicio	Intersticial	Alveolar
Densidades irradiando desde hilios	Si	No
Resaltamiento del árbol bronco vascular	Si	No
Engrosamiento hiliar	Si	No
Compromiso del parénquima y del árbol bronco vascular	Si	No
Hallazgos radiológicos	Variables	Más frecuentemente típicos
Resolución radiográfica	Hasta tres semanas después de desaparición de datos clínicos	Resolución radiográfica En 10 -12 días con buena evolución y dependiendo de la bacteria
Lesiones cicatrízales parenquimatosas	Si	No siempre
Secuelas pleurales	No	Si, con frecuencia